Ein Fall

von

Beckenenchondrom.

Mit einer Abbildung.

Inaugural-Dissertation

zur

Erlangung der Doktorwürde

in der

gesamten Medizin

verfasst und einer

hohen medizinischen Fakultät

der

Kgl. Bayr. Ludwig-Maximilians-Universität zu München

vorgelegt von

Leo Dorn,

appr. Arzt aus Hindelang im Allgäu.

München 1904.

Kgl. Hof-Buchdruckerei Kastner & Callwey, München.

Ein Fall

von

Beckenenchondrom.

Mit einer Abbildung.

Inaugural-Dissertation

zur

Erlangung der Doktorwürde

in der

gesamten Medizin

verfasst und einer

hohen medizinischen Fakultät

der

Kgl. Bayr. Ludwig-Maximilians-Universität zu München

vorgelegt von

Leo Dorn,

appr. Arzt aus Hindelang im Allgäu.

ACAD. LUGD. BAT. BIBL.

München 1904.

Kgl. Hof-Buchdruckerei Kastner & Callwey, München.

Referent:

Herr Geheimrat Professor Dr. O. v. Angerer.

Meinen lieben Eltern

in Dankbarkeit

gewidmet.

Unter der grossen Gruppe der Bindegewebsgeschwülste des menschlichen Organismus ist sicher das Enchondrom eine der interessantesten Neubildungen. Obgleich es daher schon früher von zahlreichen Forschern wie Johannes Müller, Paget, Fichte u. a. vielfach untersucht und beschrieben wurde, gelangte man doch erst in der neueren Zeit durch Weber, Luecke und vor allem Virchow zur genaueren und richtigen Erkenntnis dieser Neubildung. Im allgemeinen belegt man das Auftreten von Knorpelgewebe in Geschwulstform mit dem Namen Chondrom; allerdings wird hier vorausgesetzt, dass das geschwulstartig auftretende Knorpelgewebe an Stellen auftrete, an welchen normalerweise kein Knorpel sein soll: somit bleibt der Name Chondrom für heteroplastische Knorpelgewächse reserviert, während die Ekchondrosen als einfache hyperplastische Wucherungen, ausgehend von präexistierendem Knorpel aufgefasst werden. Letztere sind meist multiple, kleine, rundliche Auswüchse, die besonders an den Rippenknorpeln und an den Epiphysen der Röhrenknochen sitzen. Verknöcherung solcher an und für sich harmloser Knorpelanwüchse kann, wenn sie vom Schambein des weiblichen Beckens ausgehen, geburtshelferisch sehr bedenklich werden. In diese Kategorie zählt auch jenes in der Literatur sehr viel

besprochene Geschwülstchen zwischen dem Keilbeinkörper und Körper des os occipitale und wird von Ziegler und Ribbert als Chordarestabkömmling mit dem Namen Chordom belegt.

Die eigentlichen Chondrome nehmen ihren Ursprung vom Skelett, Periost sowohl als Marksubstanz und treten wie die eben erwähnten Ekchondrosen ebenfalls multipel auf. Die Phalangen der Hände werden besonders häufig befallen, seltener die der Füsse; es entwickeln sich dort zahlreiche mächtige knollige Geschwülste, die die Extremitäten oft ganz enorm verstellen und missgestalten. Sehr umfangreiche Knorpeltumoren sind an Schulter und Becken beobachtet.

Diesen Knochenchondromen stehen die der Weichteile gegenüber; ihr Ursprung ist sicher schon im embryonalen Leben zu suchen, indem Knorpelkeime durch Bildungsanomalien versprengt werden. Chondrome der Parotis, Submaxillaris, des Halses scheinen einen Causalzusammenhang mit den Kiembogen zu haben; primäre Lungenchondrome weisen auf versprengte Keime der Bronchialknorpel, solche der Trachea und des Kehlkopfes auf verirrte physiologisch dort existierende Knorpelteilchen, aurikuläre Chondrome sind wohl auf versprengte Ohrknorpelkeime, solche der Brustdrüse auf Rippenknorpel zu beziehen.

Hoden- und Ovarienchondrome haben wohl Beziehung zu den Urwirbeln.

Was nun den groben Bau dieser Knorpelneubildungen anbetrifft, so handelt es sich um höckerige, lappige, knollige Gewächse mit harter Konsistenz, derber Elastizität. Ihre Farbe entspricht der dem

Knorpelgewebe eigentümlichen Opalescenz. Die lappige Struktur der Chondrome unterscheidet sich aber wesentlich von den ähnlich gebauten Lipomen. Dort ist ein Wachstum durch innere Ausbildung gegeben, die Läppchen des Chondroms sind koordiniert, indem eines neben dem andern für sich entstanden ist. (v. Rindfleisch.)

Die feinere Struktur der Enchondrome stimmt vollkommen mit dem des normalen Knorpels überein. Entsprechend dem Lappenbau findet man eine Einteilung in Konglomerate von kleinen, kugeligen, eiförmigen, walzenartigen oder gewundenen, zylindrischen Körpern aus hyalinem, faser-elastischem oder Netzknorpel bestehend und umschlossen von feineren Bindegewebszügen, in denen die meist spärlichen Blutgefässe verlaufen. Die Intercellularsubstanz des Hyalinknorpels ist homogen und durchscheinend; später wird sie oft bald mehr schleimig, bald faserig. Wenn diese reichlich gewordenen Bindegewebsfasern der Grundsubstanz vielfach miteinander verwachsen, so entsteht der Netzknorpel. In noch ganz jungen Geschwülsten kann die Intercellularsubstanz ganz mangeln.

Die Zellen in den Knorpelneubildungen bieten an Zahl und Form sehr viele Variationen dar. Sie sind rund, oval, spindelig, fast stets mit deutlichem Kern versehen; oft zeigen sie auch linsen- oder sternförmige Gestalt mit Fortsätzen; dies gilt besonders da, wo reichliches Bindegewebe in der Geschwulst vorhanden ist. Dann sind die Zellen auch meist kleiner, reichlicher an Zahl und den Bindegewebszellen ähnlich. In den schleimartigen Enchon-

dromen mit mehr weicher Grundsubstanz seigen sich gewöhnlich untereinander anastomosierende Ausläufer; an letzteren hat Virchow bei frischen Tumoren Gestaltsveränderungen wahrgenommen. Bald sind die Zellen einzeln, bald in Gruppen an eine Mutterkapsel eingelagert, bald fehlt jegliche Kapsel, welche, wie die Zellen selbst, ebenfalls in ihrer Grösse differieren. Die chemische Untersuchung ergibt als wichtigsten Bestandteil der Chondromgeschwulst das von Müller entdeckte Chondrin, Knorpelleim, welcher sich vom gewöhnlichen Leim dadurch unterscheidet, dass er im Gegensatz zu diesem durch Essigsäure, Alaun und andere Chemikalien gefällt wird. Virchow wies auch eine eiweisshaltige Grundsubstanz nach, die beim Kochen kein Chondrin gab.

Für das Vorkommen des Chondroms ist charakteristisch die auffallend häufige Entstehung im jugendlichen Alter, so um die Pubertätsjahre herum. Es wurden sogar schon kongenitale Fälle beobachtet und zwar besonders an Händen und Füssen (Murchison, Syme), doch auch an anderen Teilen; so beobachtete Wagner ein angeborenes Chondrom am Boden der Mundhöhle. Weitaus die meisten Fälle werden in den ersten zwanzig Lebensjahren beobachtet, doch auch später auftretende Knorpelgeschwülste, wozu besonders die des Beckens zählen, können infolge ihres äusserst langsamen Wachstums in ihrem Beginne bis in die Jugendjahre, d. h. in die Zeit des Knochenwachstums verlegt werden. Allerdings ist die Entstehung derartiger Neubildungen noch im hohen Alter keine Seltenheit, da die Disposition zur Knorpelproduktion in keiner Lebensepoche verloren

geht und nur im allgemeinen das Enchondrom als eine den embryonalen Bildungen nahestehende Neubildung vorzugsweise an jugendliche Individuen gebunden ist.

Was den Geschlechtseinfluss anlangt, ist es nicht zu verwundern, wenn bei den Männern die Chondrombildung an den Extremitäten infolge der grösseren und häufigeren Insulte fast doppelt so häufig beobachtet wird als bei den Frauen. Die Statistiken über Beckenchondrom geben bei beiden keine besonderen Differenzen, obwohl man in dem vermehrten Blutandrange gegen die Beckenorgane und dem daraus resultierenden regeren Stoffwechsel während der Menstruation und Gravidität für die Enchondromentwicklung wesentliche prädisponierende Momente sehen möchte. Hiegegen beschuldigt A. Stadtfeld gerade häufige Schwangerschaften als besonders zur Knorpelneubildung am Becken auslösende Momente, indem er bei Multiparae weit grössere Disposition beobachtete.

Nach dieser kurzen allgemeinen Betrachtung des Enchondromes überhaupt sollen nun die weiteren ausführenden Erörterungen auf das Beckenenchondrom im speziellen beschränkt bleiben und dasselbe zunächst vom klinischen Standpunkte aus gewürdigt werden.

Die Enchondrome des Beckens sind ziemlich häufig, häufiger nur — nach Billroth — die der Metacarpal- und Metatarsalknochen. Hinsichtlich ihres Sitzes teilen wir die Beckenchondrome ein in äussere und innere, je nachdem sie der Aussen- oder Innenfläche aufsitzen. Letztere sitzen gewöhnlich

an Stellen, an denen auch die Exostosen sich meist finden, und welche Synchondrosen und früheren Knorpelfugen entsprechen, so besonders am hinteren Umfange des Darmbeines, der Articulatio sacroiliaca.

Erstere haben ihren Lieblingssitz an den Scham- und Sitzbeinästen. Zu den inneren Knorpelgeschwülsten des Beckens kann man auch die Eingangs erwähnten Synchondrosenwucherungen an der Symphyse zählen, obwohl sie strikte genommen nur hyperplastische Auswüchse und keine heteroplastische Neoplasmen sind. [Da sich oft mehrere solcher kleiner Knorpelknollen zu einem grösseren Tumor vereinigen können, so ist für das weibliche Becken mit Rücksicht auf die Geburtswege im Falle einer Gravidität ernste Gefahr vorhanden, die schon öfter den Kaiserschnitt bedingte.]

Die Grösse der Beckenenchondrome wird trotz ihres relativ gutartigen Wachstums von keiner andern Beckengeschwulst erreicht.

Die Konsistenz richtet sich nach dem Alter der Geschwulst, die in den Frühstadien sehr hart, knochenähnlich ist, im Laufe der Zeit härtere und weichere Stellen unterscheiden lässt.

Was nun ferner die Symptome betrifft, wie sie zunächst rein mechanisch hervorgerufen werden durch ihre Form und Grösse, so liegt ihre Verschiedenheit je nach Sitz und Konsistenz auf der Hand. Manche Chondrome, besonders die äusseren, können in ihrem langsamen Wachstum völlig unbeachtet bleiben, oder erst im Anschlusse an ein zufälliges Trauma entdeckt werden, während ganz kleine, besonders bei Frauen fatale Hindernisse bilden können.

Vor allem sind es Druckerscheinungen von seite des Nervenplexus, der grossen Beckengefässe und des Darmes, nicht selten auch des Harnapparates, die die grössten Störungen ausmachen.

Die Sensibilitätsstörungen sind entsprechend dem Sitze des Tumors meist nur in einer Extremität lokalisiert; der ganze Plexus sacralis, der Ischiadicus werden durch Druck in Mitleidenschaft gezogen und das Resultat ist Ischias, oft sogar erstes und einziges Symptom, das von gerinfügiger Formikation angefangen sich bis zu den heftigsten Schmerzen steigern kann.

Die motorischen Störungen beschränken sich meist auf Müdigkeits- und Schwächegefühl in dem betreffenden Bein, selten kommt es zu Muskelkrämpfen oder gar völliger Parese. Druck auf trophoneurotische Fasern kann bisweilen Atrophie der einen oder andern Extremitätsmuskulatur bewirken.

Zirkulationsstörungen von seiten der Beckenenchondrome werden durch Kompression der grossen Beckengefässe hervorgerufen.

Da die Venen infolge ihrer dünnen und nachgiebigen Wandungen besonders auf den mechanischen Druck reagieren, kommt es zu Oedemen in den Beinen, starker Dilatation der Hautvenen an den Nates, Schamlippen- und Scrotumödem, venöser Hyperämie der Genitalschleimhäute.

Die Druckerscheinungen auf den Darm äussern sich einmal in einer einfachen Verlagerung des Mastdarmlumens und dann in der sowohl daraus als durch steigernde Druckwirkung bedingten Verstopfung und

Koprostase, welche schliesslich zu einem perfekten Ileus führen kann.

Sehr unangenehme Wirkungen haben jene Beckenenchondrome, welche vorn an der Symphyse sitzen und sowohl nach aussen als auch nach innen ins Becken hinein ihre Wachstumsrichtung nehmen, indem sie hier die mit Recht so gefürchteten Harnstauungen hervorrufen. Durch Vordringen der Geschwulstmasse bis zur Harnblase, kommt es zu örtlichen Verschiebungen des Blasenhalses somit zu einer Zerrung und Abbiegung der Harnröhre, was notwendigerweise einen Verschluss der Urethra und so ein plötzliches Hindernis für Harnabfluss zur Folge hat; oder es kommt nur zu einer Verengerung der Harnröhrenlichtung, die das Urinieren nur unter mehr oder weniger starken Schmerzen ermöglicht. Die Harnverhaltung und die dadurch bedingte Resorption des Harnstoffes ins Blut führt sicher zum exitus letalis, umsomehr als mit dem Katheter oft trotz aller Vorsicht und Desinfektion Gärungsvorgänge in der Blase heraufbeschworen werden, die zur Urineindickung und dadurch ebenfalls zur Abflussbehinderung führen.

Endlich noch einige Worte über funktionelle Störungen der Extremitäten, wie solche meist von den äusseren Beckenchondromen verursacht werden. Sitzt der Tumor in der Nähe des Acetabulums, so kommt es zu allen möglichen Motilitätsstörungen im Hüftgelenk. Wuchert die Geschwulst mehr in der Leistengegend, so ist die Femurflexion in geringerem oder stärkerem Grade gestört und es kann zu bedenklichen Gehbehinderungen infolge Adduktionseinstellung des Oberschenkels kommen.

Nach dieser Besprechung der für den Kliniker wichtigen Momente der Beckenchondrome sei es mir gestattet, den mir durch die Güte des Herrn Geheimrat Professor Dr. Ritter von Angerer zur Verfügung gestellten Fall zu veröffentlichen. Seine excessive Grösse, seine grosse Seltenheit in unseren Tagen, die jene Riesengeschwülste der guten alten Zeit nicht kennen, weil man einerseits das Messer des Chirurgen nicht mehr in so hohem Masse perhorresciert, anderseits durch die tatsächlichen günstigen Erfolge der Operation in weniger progressen Stadien ermutigt ist, lassen seine Publikation genügend gerechtfertigt erscheinen.

Der Fall betrifft eine 67jährige Frau, welche nach 14tägigem Aufenthalt in der Münchner chirurgischen Klinik am 24. Mai 1903 ihrem Leiden erlag und am 25. Mai zur Obduktion gelangte.

Der Krankengeschichte, die sich leider auf ziemlich spärliche Notizen beschränkt, entnehmen wir folgendes.

Anamnestisch erfahren wir von der Patientin, dass sie vor 6 Jahren zum erstenmale das Auftreten einer kleinen rundlichen Geschwulst von etwa Haselnussgrösse bemerkte, die in der Gegend des linken Trochanter maior sass. Die Ursache hiefür führt Patientin auf eine Prellung zurück, die sie in jener Zeit durch einen Fall auf die linke Hüfte erlitt. Da weder durch Schmerzen noch durch den Sitz der Geschwulst zunächst eine Schädigung der Arbeitsfähigkeit bestand, glaubte Patientin derselben keine weitere Beachtung schenken zu sollen. Erst in den letzten 2 Jahren wuchs bei indifferenter Behandlung

der Tumor enorm rasch zur jetzigen Grösse an. Sitzen konnte Patientin fast gar nicht mehr und auch im Liegen steigerten sich die Schmerzen zur Unerträglichkeit. Die enorme Beeinträchtigung des Allgemeinbefindens durch die starken Schmerzen und den fehlenden Schlaf, sowie die Unmöglichkeit des Gehens waren die Ursache der Zuflucht in das Krankenhaus.

Der erhobene Status praesens ergab folgende Befunde:

Patientin ist von mittlerer Grösse, hat mässigen Knochenbau, schwach entwickelte Muskulatur und geringen Pannikulus. Das Gesicht ist mager, Wangen und sichtbare Schleimhäute blass-gelb, die Ernährung ist eine dürftige, Oedeme und Exantheme fehlen. Der Eindruck, den die Patientin macht, ist der der Kachexie. Lymphdrüsen lassen nirgends erhebliche Schwellungen erkennen.

Die Herzdämpfung liegt in normalen Grenzen, Herztöne sind rein.

Lungengrenzen sind normal, die Perkussion ergibt über beiden Lungen lauten sonoren Schall. Das Atmungsgeräusch hat vesikulären Charakter, nur sind allenthalben einzelne giemende und schnurrende Rasselgeräusche zu hören.

Leber deutlich palpabel, überragt fast handbreit den Rippenbogen.

Abdomen gespannt, nicht aufgetrieben;

Milz nicht palbabel.

Bezüglich des Stuhles und Urins finden sich keine Angaben im Krankenjournal, so dass diesbezügliche pathologische Erscheinungen jedenfalls nicht vorhanden waren.

In der Gegend der linken Beckenhälfte um den Trochanter maior herum wölbt sich eine etwa drei mannskopfgrosse, harte, höckerige Geschwulst vor, die nach oben bis in die Höhe des ersten Lendwirbels sich erstreckt und gegen die Unterlage nicht verschoben werden kann, sondern unbeweglich mit derselben verbacken ist. Die Haut über der Konvexität ist stark verdünnt und glänzend, an einzelnen Stellen gerötet und an einer Stelle ist der Tumor in der Ausdehnung eines Zweimarkstückes exulceriert. Das Geschwür besitzt einen kreisrunden scharfen Rand, ist am Grunde schmierig belegt und zeigt eine eitrige jauchige Sekretion. An verschiedenen anderen Stellen sind beim Betasten des Tumors weiche Partien wahrzunehmen, anscheinend erweichte Geschwulstmassen. Die Muskulatur ist völlig verdrängt. Die Bewegungen des Hüftgelenkes sind aktiv und passiv behindert, der Oberschenkel wird fast rechtwinklig flektiert und fixiert gehalten.

Die Palpation ergibt, dass der Tumor an der Spina anterior superior weit in das grosse Becken hineinragt. Vaginale und rectale Untersuchung wurde nicht vorgenommen.

Nach diesem Befunde wurde die Diagnose mit Wahrscheinlichkeit auf ein Sarkom des Beckens gestellt, da das rasche Wachstum, die mehr abgerundete Oberfläche des Tumores ohne tiefere Einziehungen und entsprechenden Protuberanzen, die grosse Schmerzhaftigkeit, der rapide Kräfteverfall mehr zum Bilde des Sarkoms als zum Bilde des Enchondroms passten.

Selbstverständlich war wegen der enormen Ausdehnung der Geschwulst, der bereits bestehenden

Kachexie, abgesehen von den grossen, kaum zu überwindenden Schwierigkeiten eine Operation völlig ausgeschlossen. So beschränkte man sich auf feuchte Verbände der geschwürigen Stellen und zur Bekämpfung gegen die stürmischen Schmerzen wurden allabendliche Morphiuminjektionen gemacht.

Vom 10.—14. Mai sind im Journal bis zu 40° ansteigende Temperaturen verzeichnet, die jedenfalls noch bis zum 22. V. anhielten.

Unter dem 20. Mai ist vermerkt: Jauchig eitrige Sekretion nimmt zu; der Tumor vergrössert sich etwas. Behandlung mit Wasserstoffsuperoxyd; Penetranter Geruch.

In den nächstfolgenden Tagen fallen die Temperaturen bei zunehmender Kachexie ab; das Schmerzgefühl wird durch morgendliche und abendliche Morphiumgaben betäubt. Am 24. Mai erfolgt unter zunehmender Schwäche der Exitus letalis, und am darauffolgenden Tage gelangte die Leiche zur Sektion.

Wenden wir uns nun den durch den Tumor verursachten Störungen lokaler und allgemeiner Art zu! Offenbar ist die Geschwulst durch ihre immense monströse Grösse, die ja vor allem imponiert und wohl berechtigt ihn an die Seite des viel zitierten Falles von Lancet zu stellen, — Lancet berichtet von einem 37 Pfund schweren Beckenenchondrom mit einem Umfange von 103 cm — seinem Träger verhängnisvoll geworden. Wenn auch die Krankengeschichte keine Anhaltspunkte für motorische Störungen gibt, so lässt sich doch wohl denken, dass Müdigkeit und Schwäche in den Beinen, speziell in den von den Nerven versorgten Muskeln in hohem

Grade vorhanden waren. Die sensiblen Fasern der Nerven, besonders des Ischiadikus waren stark durch Druck gereizt worden und verursachten jene stürmischen kaum zu lindernden Schmerzen. Als eine Hauptstörung dürfte die völlige Kontraktur des linken Hüftgelenkes angesprochen werden. Der Tumor hat dasselbe mit seinen soliden Knorpelmassen derart fest überwuchert und umschlossen, dass eine Fixierung des Femurschaftes im Acetabulum daraus resultieren musste. In rechtwinkliger Beugehaltung war natürlich abgesehen von der übrigen Körperschwäche, eine Gehbewegung mit dem linken Beine dadurch absolut unmöglich geworden. Die grösste Störung betraf das Allgemeinbefinden der Patientin. Eine ausgesprochene Geschwulstkachexie, deren Wesen in der pathologisch-anatomischen Kritik näher erörtert wird, führte unbedingt zum Untergange und allgemeinen Erschöpfung des Organismus.

Das Sektionsprotokall lautet: 158 cm grosse, mässig kräftig gebaute, weibliche Leiche von einem Körpergewicht von 49 kg; Fettpolster und Muskulatur ziemlich atrophisch. Totenstarre noch vorhanden, Thorax von mässiger Breite und Tiefe; in der linken Beckengegend ein mächtiger Tumor von über Dreimannskopfgrösse. Da der Sektionsbericht eine genauere Beschreibung desselben nicht enthält, soll an dieser Stelle das Fehlende Ergänzung finden: „Die selten grosse Geschwulst springt von vorne gesehen halbkugelförmig als monströses Gebilde an der linken Beckenhälfte hervor, von hinten repräsentiert sie sich als ein der linken Hüft- und Beckengegend aufgesetzter Kegel von ungefährer Höhe von 40 cm,

ebensogrossem Durchmesser und 80—90 cm Umfangmass. Breitbasig zieht die äussere Grenze von der Spina anterior bis in die Höhe des Nabels, von da im Bogen an den Rippen vorbei nach der Seite, um in der Höhe des ersten Lendenswirbels schief zur Articulatio sacro-iliaca sinistra umzubiegen und an dieser entlang zum Sitzknorren zu gelangen und allmählich an der hinteren und seitlichen Oberschenkelgegend leise auszulaufen. Somit beherrscht der Tumor die Regio lumbalis, Regio abdominalis lateralis, Regio glutea, Regio coxae und Regio trochanterica. Die Masse des Tumors ist mit dünner, blaurot schimmernder Haut überzogen; auf der Vorderansicht finden sich auf der Kuppe der Geschwulst mässig ausgedehnte zwei bis drei Handteller grosse Substanzdefekte, die in der abhängigen Partie noch von zwei lamellenartigen Hautbrücken überspannt werden. Der Grund dieser ulcera ist uneben, flachhöckerig, zerklüftet, schmierig belegt und lässt reichliches, penetrant riechendes, jauchiges Sekret erkennen. Die Hinteransicht bietet noch zwei locheisenförmige, scharfrandige Vertiefungen, aus denen ebenfalls blutvermischte seröse Flüssigkeit heraussickert. Die sonstige Oberflächenbeschaffenheit zeigt flachhöckerige, rundkugelige Erhebungen von teils härterer, teils besonders in der Umgebung der Geschwüre weicherer fluktuierender Konsistenz.“

Genitalien und untere Extremitäten zeigen nichts Besonderes. Zwerchfellstand normal, Leber überragt fast handbreit den Schwertfortsatz; Querkolon steht in Nabelhöhe; Wurmfortsatz an gehöriger Stelle, nach aussen und oben verwachsen; in der Gegend

der spina anterior sinistra wölbt sich der Tumor sehr stark vor. Herzbeutel handtellergross hervorragend.

Beide Pleurahöhlen leer; rechte Lunge nach hinten stark verwachsen, linke Lunge wenig nach hinten adhärent.

Rechte Lunge: Gewicht 550 g, glattglänzende Oberfläche, fühlt sich weich an, Volumen ziemlich bedeutend; Farbe weisslich grau, Russgehalt gering; Pleura durchsichtig, glatt; an der Spitze fühlt man leichte derbe Einlagerungen. Auf dem Durchschnitt zeigt sich die Oberfläche anämisch, Saft- und Blutgehalt gering; Spitze des Oberlappens mässig verdichtet, in der Nachbarschaft kleine haselnussgrosse kavernöse Räume; auf Druck entleert sich dünnflüssiger Eiter in reichlicher Menge. Lunge schneidet sich weich, Parenchym grau, in den mittleren Partieen einzelne Knötchen.

Mittellappen: Lufthaltig, blutreich, Saftgehalt gering.

Unterlappen: Blass, Saftgehalt vermehrt, aus den Bronchien entleert sich ziemlich viel Eiter, auch hier einzelne Knötchen von schieferiger Farbe sichtbar. Schleimhäute der Bronchien gerötet und teilweise von Eiter bedeckt.

Linke Lunge: Gewicht 400 g. Aeusserlich wie die rechte. Pleura durchsichtig, Konsistenz flaumig; an der Spitze leichte Einziehung bemerkbar.

Oberlappen weich, Parenchym wie links, blutleer, trocken, lufthaltig, auch hier einzelne Knötchen auf der Schnittfläche.

Unterlappen etwas saftreicher, ebenfalls kleine

schieferige Knötchen enthaltend in den hinteren Partieen, etwas saftreicher, ödematös. Aus den Bronchien entleert sich Eiter.

Linke Niere: Volumen ziemlich gering, kleiner als die rechte; schneidet sich etwas zäh, Oberfläche im ganzen glatt; Kapsel adhärent, Zeichnung verwaschen.

Rechte Niere: Farbe blassbräunlich, Blutgehalt gering, Rindensubstanz von mässiger Breite. Zeichnung etwas verwaschen. Kapsel ähnliche Verwachsungen zeigend.

Gewicht beider Nieren 230 g.

Milz: Aussehen ziemlich normal, Farbe graurötlich; schneidet sich weich, Blutgehalt minimal. Gewicht 160 g.

Leber: Durch zahlreiche bindegewebige Spangen mit dem Zwerchfell verwachsen; zeigt daher bindegewebige Auflagerungen, Kapsel durchscheinend, Farbe blassrot; Volumen vergrössert, schneidet sich mässig derb, Parenchym blassbräunlich, Blutgehalt gering; acinöse Zeichnung deutlich; etwas trübe Schwellung. Gewicht 1850.

In der Gallenblase mässige Menge teerartiger dicker Galle von schwärzlicher Farbe.

Herz: Gewicht 265 gr. Im Herzbeutel ein halbes Weinglas voll leicht getrübter gelblicher Flüssigkeit.

Im rechten Vorhof ziemlich viel geronnenes Blut, im Ventrikel mehr dünnflüssiges.

Im linken Vorhof und linken Ventrikel geringe Menge Blutgerinnsel; Aortenklappen schlussfähig, ebenso Pulmonalklappen. Epikard durchsichtig, Fett

reichlich, Coronargefässe (absteigender Ast) etwas sklerosiert.

Die Höhle des rechten Ventrikels hühnereigross, Wandung von geringer Dicke; Muskulatur blassbräunlich, von welker Konsistenz. Rechte Vorhofwandung ziemlich dünn.

Im linken Ventrikel fast kein Inhalt, Klappen leicht getrübt, gefenstert, hühnereigrosse Höhle; in der Aorta leichte Trübung. Mitralsegel etwas verdickt; Wandung ziemlich dünn, welk. Linker Vorhof etwas getrübt, Foramen ovale geschlossen, linke Coronararterien unregelmässig, schwielig verdickt.

Im Magen etwas galliger Schleim, Schleimhäute blass, leichte Gastroektasie.

Dünndarmwandung schneidet sich leicht, im unteren Dünndarm findet sich etwas gallig gefärbter, schleimiger Inhalt. Capillarhyperämie der Lymphfollikel nicht sichtbar.

Im Dickdarm breiiger Kot, Schleimhaut ziemlich blass.

Gehirn: Gewicht 995 g; Schädeldach sehr klein und eng, Dura mit der Basis sehr stark verwachsen; Innenfläche der Dura glatt, glänzend. Die weichen Häute durchsichtig, Piagefässe mässig gefüllt. Windungen ragen deutlich hervor, Furchen breit und tief; mässiger Hydrocephalus externus. An der Hirnbasis grosse Arterien zartwandig, keine Spur von Trübung oder Verdickung zeigend; Schnittfläche glatt, Blutgehalt minimal, graue Substanz sehr hell, Seitenventrikel um nicht geringes erweitert. Adergeflecht blass, blutarm. Vierter Ventrikel ziemlich normal. Zentrale Teile des Grossgehirns zeigen

geringen Blutgehalt, ebenfalls das Kleinhirn. Zirbeldrüse findet sich als hanfkorngrosse Serumcyste.

Anatomische Diagnose: Spitzentuberkulose, starke Bronchopneumonie, Herzatrophie, Anämie, trübe Leberschwellung, Anämie sämtlicher Bauchorgane, Anämie des Gross- und Kleinhirns, leichte Perimetritis.

Der Tumor in der linken Beckenhälfte erweist sich als Enchondrom.

Makroskopischer Befund: Betrachten wir diesen gewaltigen Tumor auf seinem Durchschnitte, so müssen wir zwischen dem kuppelförmigen Teil, der an einigen Stellen ausgehöhlt erscheint und der soliden Basis, die in ihrer Ausdehnung fast zwei Drittel der ganzen Neubildung ausmacht, unterscheiden. Die eigentliche Wandung der oberen Kuppel ist wechselnd stark, bald aus dünneren, bald dickeren Lagen von Knorpelsubstanz mit fibrösem Ueberzug bestehend, bald nur von einer dicken fibrösen Membran gebildet. Von der die ganze Geschwulst abkapselnden bindegewebigen Membran geht ein fibröses Maschenwerk durch den Tumor hindurch und in den rundlichen Lücken desselben liegt eine schleimige erweichte Substanz, welcher aus den Gefässen des Strumas ergossenes Blut beigemischt ist, angesammelt — der Tumor ist bereits in den Zustand der cystischen Erweichung übergegangen —. Der basale, solide Teil der Geschwulst scheint grösstenteils aus Knorpel zu bestehen, vermischt mit derbfaserigem Bindegewebe.

Mikroskopischer Befund: Am Rande des Tumors entnommene Stücke zeigen im ganzen ein

Gefüge aus reinem hyalinen Knorpel bestehend, nur an wenigen Stellen von Bindegewebsstruma in spärlicher Lage durchzogen; in eine hyaline Grundsubstanz sind in verschiedenen Abständen zahlreiche Höhlen eingelagert, in denen sich eine bis mehrere, rundliche oder gegenseitig sich abplattende Knorpelzellen vorfinden. An vielen Stellen sind im Protoplasmenleib der Zellen, die nur ganz vereinzelt scharfe Konturen zeigen, Fettkörnchen eingesprengt, die stellenweise so dicht sind, dass sie den Kern überdecken. Die hyaline Intercellularsubstanz ist grösstenteils verquollen und in eine schleimige Masse umgewandelt, die bei Essigsäurezusatz gerinnt.

Nach dieser histologischen Untersuchung haben wir es also mit einem reinen, hyalinen Enchondrom zu tun, denn die sehr spärlichen Bindegewebslamellen im Innern der Geschwulst können die Bezeichnung „fibröses“ Enchondrom nicht rechtfertigen. Nichtsdestoweniger lehrt dieser Fall deutlich, wie schwierig unter Umständen eine präzise exakte Diagnose werden kann. Wohl gibt die knollige Oberfläche, die knorpelige Resistenz fast sichere Anhaltspunkte für ein Chondrom, doch bietet ein festes Fibrom die gleiche Konsistenz und die wellenförmige Höckeroberfläche findet sich, wenn auch nicht immer so ausgesprochen, auch beim Sarkom. Das normale Allgemeinbefinden, das bei der Chondromdiagnose in erster Linie zu verwerten ist, war bei unserm Patienten ganz erheblich gestört, so dass mit Recht ein Sarkom im Tumor vermutet wurde. Das rasche Wachstum in letzter Zeit lenkte ebenfalls die Aufmerksamkeit auf ein Sarkom; eine Cystengeschwulst war bei den nur

stellenweise vorhandenen Erweichungsherden und Fluktuationserscheinungen wohl nicht in Betracht zu ziehen. Die Exulceration bietet ebenfalls weder für Chondrom noch Sarkom ein typisches differentialdiagnostisches Moment. Die einzige absolut sichere Gewähr für die richtige Erkennung in diesen Fällen leistet nur eine genaue mikroskopische Untersuchung.

Betrachten wir nun die durch den Tumor hervorgerufene Geschwulstkachexie, die als Todesursache hauptsächlich in Betracht kam, in ihren anatomisch-pathologischen Konsequenzen. Obwohl zwar die Chondrome im allgemeinen zu den benignen Geschwülsten gezählt werden, kann doch eine für den ganzen Organismus höchst fatale Rückwirkung auf den Allgemeinzustand eintreten. Es ist klar, dass ein so mächtiger Tumor, der die äussere Haut bereits ulceriert hat, nicht nur durch seinen Sitz rein lokale Schädigungen hervorbringt, sondern auch in gewissem Masse Rückwirkungen allgemeiner Natur erkennen lässt, die zusammen einen grossen Symptomenkomplex bilden: Starke Abmagerung, fahle Gesichtsfarbe, welke, schlaffe Haut, Anämie, Schweisse, diarrhoische Zustände, allgemeiner fortschreitender Marasmus. Anatomisch ist Schwund der Fettpolster, Atrophie der Haut, der Schleimhäute und der inneren Organe nachzuweisen; in parenchymatösen Organen insbesondere treten degenerative Zustände (trübe Schwellung, Verfettung) auf; an Herz und Leber findet man braune Atrophie. Als ursächliche Momente für diese Störungen wirken meist mehrere Faktoren zusammen. Zunächst denkt man an das Nährmaterial, das durch so grosse Neubildungen natürlicherweise dem übrigen

Körper entzogen wird, aber dagegen lässt sich einwerfen, dass oft sehr voluminöse Geschwülste ganz ohne sichtbare Einwirkung auf den Allgemeinzustand lange bestehen können. Weiterhin kann der ulceröse Aufbruch, der grosse Eiweissverluste durch chronische Eiterungen bedingt, von Bedeutung für das Zustandekommen von Kachexie sein; dagegen dürfte aber in manchen Fällen die Erfahrung sprechen.

Von wesentlicher Bedeutung scheint die Autointoxikation zu sein. Entweder entstehen nach Borst durch den Gewebszerfall oder durch spezifische Tätigkeit der Geschwulstzellen Stoffe (chemische oder bakterielle Gifte), welche zur Aufnahme in den Kreislauf der Körpersäfte gelangen und hier vielleicht eine fermentative Wirkung auf die Eiweisskörper des Organismus ausüben, hat man ja bei Stoffwechselkranken eine abnorme vermehrte Stickstoffabgabe, also einen gesteigerten Albumenzerfall konstatiert. Kurz die normale Widerstandskraft des Organismus wird durch diese gewissen Stoffe herabgesetzt und die Existenz den Angreifern erleichtert.

Dass die Erschöpfung des Organismus tatsächlich nur der eben besprochenen Kachexie, deren Veränderungen des Organismus die Sektion harklar bewies, zur Last gelegt werden muss, zeugt der völlig negative, anatomisch-pathologische Befund in bezug auf lebenswichtige Organe im Becken: kein Darm-, kein Harnröhren-, kein Ureterdruck, der unfehlbar zu ernsten Komplikationen hätte führen müssen. Im Gegenteil, das ganze Becken blieb von Geschwulstwucherungen frei mit Ausnahme einer von der Spina anterior superior halbinselförmig in die

Bauchhöhle, d. h. mehr in das grosse Becken hineinragenden Partie, welche keine nennenswerten Störungen hervorrief. Der Tumor nahm das Beckenskelett zur Basis und wuchs stetig dem geringen Widerstand folgend nach aussen, so dass er in vollster Bedeutung ein „äusseres Beckenenchondrom“ repräsentiert.

Fragen wir ferner nach der Gut- oder Bösartigkeit der Beckenenchondrome, so gilt für dieselben das über die Chondrome im allgemeinen in dieser Hinsicht sagenswerte.

Vom klinischen Standpunkte aus sind die Knorpelgewächse vorwiegend gutartige Neoplasmen, d. h. insofern gutartig, als sie benachbarte Gewebe, Nerven, Muskeln, Gefässe verdrängen resp. umwuchern, aber nicht infiltrieren. Besonders gilt das von den harten Formen. Allerdings sind selbst von ganz reinen Chondromen metastatische Zellverschleppungen in Lymph- und Blutbahn bekannt geworden. Seit Virchow weiss man, dass Chondrome häufig in Venen einbrechen, besonders sollen dazu die Beckenchondrome disponieren. An letzteren hat Weber zuerst die Bedeutung der Embolie für das zustande kommen von metastatischen Knorpelgeschwülstchen erkannt. Von einem in metastatischer Hinsicht sehr bemerkenswerten Falle berichtet Ernst, indem er von einem Chondrom der Wirbelsäule spricht, welches von den Plexus- und Spongiosavenen der erkrankten Wirbelkörper durch Vermittelung der Lumbalvenen in die Nebennieren-Samen-Zwerchfellvenen in die Vena azygos eingewachsen und die Vena cava inferior bis hinauf in den Vorhof des rechten Herzens

erfüllte; sogar in den Lungenarterien zeigten sich Knorpelmassen. Diese Art von Metastasenbildung wird wohl durch Loslösung von Geschwulstpartikelchen der am Orte des Primärtumors in die Gefässe wachsenden Knorpelmasse ihre Erklärung finden.

Die Verbreitung von Geschwulstpartikelchen in den Lymphgefässen und Lymphdrüsen haben besonders Paget, Virchow, Foerster und La Grange beschrieben.

Natürlich muss man die Fälle echter metastatischer Verbreitung von dem einfachen multiplen Vorkommen des Chondroms trennen. Bei den malignen Kombinationen der Knorpelgeschwülste, dem Chondrosarkom und -Carcinom sind Keimverschleppungen keine Rarität, sodass ihre Bösartigkeit schon dadurch völlig dokumentiert ist.

Wie verhält es sich nun mit dem Recidivieren der Chondrome, das wie die Metastasenbildung zum Bilde und Begriffe der Malignität gehört? Dass das Enchondrom zur Bildung von Recidiven geneigt ist, ist durch zahlreiche Beobachtungen bestätigt und zwar gilt das sowohl für das gewöhnliche einfache, als für das erweichte und in noch höherem Grade für alle Mischformen des Enchondroms.

Ein weiteres bösartiges Moment im Verlaufe eines Chondroms liegt in seiner eventuellen regressiven Metamorphose, in der raschen Erweichung, Vereiterung und Verjauchung. Eine doppelte Gefahr resultiert hieraus für das Leben des Kranken: entweder erfolgt Resorption der Jauche, was, wie vorher schon besprochen, zur Kachexie und inneren Vergiftung und schliesslich zum Untergange führt, oder

es kommt zum Aufbruche des Tumors neben seiner Erweichung, atmosphärische eindringende Luft befördert den inneren Zerfall, es kommt zum kektischen Fieber und zum Tode.

Im allgemeinen ist also der Glaube an den gutartigen Charakter der Geschwulst, wie ihn J. Müller und andere aus ihren Beobachtungen schliessen zu können glaubten, doch wesentlich erschüttert. Wenn zwar in der Mehrzahl der Fälle das einfache Enchondrom sich den gutartigen Neoplasmen anreiht, wie oben schon bemerkt, so ist dies doch mit Sicherheit nur dann der Fall, wenn es sich um wenig entwickelte Enchondrome handelt. Nur bei diesen ist die Hoffnung auf eine totale Heilung eine berechtigte, da diese keine Neigung haben, ausser dem Knochen, in welchem sie sich ursprünglich entwickeln, noch andere benachbarte Gewebe, Gelenke, Sehnen, Bänder, Muskeln, Haut in die Knochenmetamorphose hineinzuziehen. Manche Autoren wie C. O. Weber lassen in klinisch-praktischer Beziehung die Knorpelgeschwülste den Carcinomen anreihen, nicht aber in anatomischem Sinne: C. O. Weber sagt über dieses Verhältnis folgendes: „Das Enchondrom ist ein gutartiges Neugebilde, welches durchaus mit dem anatomischen Begriffe des Krebses nichts gemein hat, welches aber dem klinischen Charakter des Krebses vollkommen an die Seite zu stellen ist, welches, wenn irgend eines bösartig genannt zu werden verdient und bei aller „Homologie“ seiner Elemente durch seine Wucherungskraft die Debatten über die Nichtbösartigkeit aller nicht krebsartigen Gebilde, über

die spezifische Zelle niederschlägt, die Theorien verspottet — und leider die Kunst verhöhnt.“ —

Obwohl in unserem Falle durch die Sektion keine Metastasen nachgewiesen wurden, obwohl keine Infiltration lebenswichtiger Organe stattgefunden hat, muss der Tumor dennoch in die Klasse der malignen Geschwülste eingereiht werden: Nicht nur der schleimigen Entartung war er anheimgefallen, kompliziert durch den Aufbruch nach aussen, sondern seine abnorme Ausdehnung und dadurch bedingte Inoperabilität stempelten ihn zu einem Casus infaustus.

Zur Erklärung der im makroskopischen wie mikroskopischen Bilde bewiesenen regressiven Metamorphose soll folgendes dienen: Infolge von allgemeinem Wachstumsdruck in den zentralen Gebieten grosser Chondrome kommt es nach Paget zur Kompression der zwischen den Knorpelläppchen disponierten Gefässe und damit zur Verödung der ausser Ernährung gesetzten Abschnitte. Andere nehmen Traumen als Ursache an, welche durch interstitielle Hämorrhagieen in der Geschwulst den Gewebszerfall einleiten. Die Ernährungsstörungen, wie sie Paget annimmt, führen zur Knorpelerweichung, durch die es unter Zerfaserung und Zerklüftung der Knorpelgrundsubstanz und unter Flüssigkeitsaufnahme, neben fettiger Degeneration der Knorpelzellen zur Cystenbildung (fälschlich so genannt, da sie einer absondernden eigenen Hülle entbehren) und durch Konfluieren mehrerer solcher Cystenräume sogar zu grösserer buchtiger Höhlenbildung kommt: Chondroma cysticum, nicht zu verwechseln mit dem Chondroma myxomatodes, bei dem während des

Erweichungsprozesses die Zellen ihre Kapsel verlieren und sich in sternförmige Formen umwandeln, die in einer schleimig faserigen Grundsubstanz liegen. Letzteren Vorgang nennt v. Rindfleisch „Metaschematismus“, indem mehr ein metaplastischer Prozess an Stelle des regressiven getreten ist: Aus dem Chondrom ist ein Myxom geworden. Die zur Vereiterung führende destruktive Metamorphose des Enchondroms ist nur eine Modifikation der Erweichung. Durch mechanische Einwirkung von aussen oder durch Druck der Geschwulst nach aussen wird die Haut verdünnt, gespannt und unter der Mitwirkung von Zirkulationsstörungen wird dieselbe defekt und in Entzündung versetzt. Es entsteht auf diese Weise ein sogenanntes atonisches Geschwür, das umsoweniger Neigung zur Rückbildung zeigt, als ja die im Grunde des Ulcus blossliegende Knorpelmasse bekanntlich eine sehr spärliche Gefässversorgung besitzt. Der Prozess dringt in die Tiefe und verwandelt durch Eiterung mit nekrotischer Loslösung von Geschwulstpartikeln den ganzen Tumor in Höhlen mit zerklüfteten zerfetzten, einen dünnen, stechend riechenden Eiter absondernden Wänden: „Verjauchendes Chondrom“.

Nachdem nun in klinischer und pathologisch-anatomischer Hinsicht der Fall in seinem Wachsen, seinen Störungen, seinen regressiven Vorgängen beleuchtet ist, so drängt sich bei der Betrachtung des an und für sich schon interessanten Tumors unwillkürlich die Neugierde auf, einen Blick in das Geheimnis der Aetiologie seines Werdens zu werfen.

Die Frage hängt selbstverständlich mit der Er-

gründung der Ursache der Geschwulstentwickelung überhaupt zusammen. Während man früher die Geschwulst als ein dem Körper fremdartiges Gebilde auffasste, als eine Art von Parasit, der von aussen an den Körper herangelangt sei und sich in ihm eingenistet hätte, ja später sogar eine Dyskrasie der Säfte insbesondere des Blutes als Urheberin der Geschwülste betrachtete, haben die mikroskopischen Untersuchun- von Joh. Müller gezeigt, dass diese krankhaften Gebilde nur Wachstumsprodukte unserer eigenen Körpergewebe sind. Seit Virchow haben irritative Momente für das abnorme Gewebswachstum grosse Bedeutung gewonnen: Einmalige plötzlich einwirkende Gewalten, anhaltende physikalische, chemische, bakterielle Reize sollten imstande sein, plötzlich oder allmählich das normale Wachstum der Gewebe in fehlerhafte Bahnen zu bringen.

Eine andere Richtung, in der sich die ätiologische Forschung der Neubildung bewegt, richtet sich gegen eine kongenitale Grundlage: „Cohnheimsche Theorie“. Wieder andere halten die Erblichkeit für ein wichtiges Moment, wieder andere messen parasitären Organismen eine grosse Bedeutung bei.

Wie verhält sich nun das Euchondrom zu diesen Fragen? Auffallend ist der Zusammenhang zwischen Knorpeltumor und Trauma. K. O. Weber führt in seinem Buch über Exostosen und Enchondrome den statistischen Beweis, dass bei der Hälfte aller Fälle ein Trauma als Ursache zu beschuldigen war. Auch Jordan rechnet die Knochen-Knorpelgeschwülste zu denen, die das Hauptkontingent zu den traumatischen Fällen stellen. Allerdings ist man zur Beurteilung der

traumatischen Geschwulstgenese ausschliesslich auf klinisches Material angewiesen, dessen Beobachtungen volle Beweiskraft nicht zuerkannt werden kann: „Einmal, sagt Jordan, stammen die Angaben über die vorausgegangene Verletzung in den meisten Fällen von den Patienten, weiter besteht keine Sicherheit bezüglich der Uebereinstimmung der Stelle der Gewalteinwirkung mit dem Sitz des Tumors, ferner ist die Entwickelungszeit der Geschwulst unbekannt und endlich kann der Nachweis, dass an der Kontusionsstelle nicht bereits vorher eine Geschwulst in kleinem Umfange bestand, nicht erbracht werden.“ Jordan empfiehlt daher für die Praxis bei der Beurteilung von Einzelfällen sehr kritisch vorzugehen und die Möglichkeit eines Zusammenhanges nur dann zu bejahen, wenn die Kontusion einwandfrei nachgewiesen ist und der Sitz der Geschwulst genau dem Kontusionsherd entspricht.

Dass bei Handhabung dieser scharfen Kritik weniger traumatische Ursachen in der Chondrombildung angegeben werden, mag grosse Wahrscheinlichkeit haben.

Hiegegen fällt es unbedingt auf, dass gerade an den Stellen des Körpers, die hauptsächlich Traumen und Insulten ausgesetzt sind, also besonders Extremitäten mit besonderer Vorliebe Enchondromentwickelung vorkommt, während am geschützten Rumpfe dieselben relativ selten entstehen.

Natürlich haben wir ziemlich scharf zwischen den Knochen- und Weichteilenchondromen zu unterscheiden, wenn wir nach Gründen der Genese forschen. Erstere entstehen vielfach auf traumatischem Wege, indem

in uns unbekannter Weise eine bestimmte Erregung der Gewebekeime veranlasst wird. In manchen Fällen liegt auch die Möglichkeit vor, die Tumorbildung auf eine traumatische Versprengung von Knorpelkeimen zurückzuführen. Benecke sah z. B. ein derartiges kirschgrosses Enchondrom in einem Wirbelkörper eines älteren Individuums nach traumatischer Zerquetschung der Zwischenwirbelsäule, wobei ein Knorpelkeim der schmalen Epiphyse in das Wirbelkörpermark versprengt worden war.

Aehnlich verhalten sich die Fälle von Enchondromen nach Rachitis, welche im Knochenmark gefunden werden: Hiebei mögen ebensowohl Wachstumssteigerungen im rachitischen Knorpel als die so zahlreichen traumatischen Läsionen (Frakturen, Infraktionen) eine Rolle spielen.

Was nun die Weichteilechondrome in ihrer Entwickelung anlangt, so macht die Erklärung mittels der Irritationslehre grosses Bedenken; hier kommt es wohl lediglich auf embryonale bezw. auf Keimversprengungen an, obwohl oft genug bei Hoden- und Parotischondromen Traumen angegeben werden. Aber wie soll ein äusserer Reiz in Organen, in denen von Haus aus keine einzige Knorpelzelle enthalten ist, plötzlich Knorpel, ein vom Mutterboden vollständig verschiedenes Gewebe erzeugen? Nein, hier löst das Rätsel einzig und allein Cohnheims Theorie, finden sich ja doch die Weichteilchondrome abgesehen von der Lunge, wo schon physiologischerweise Knorpel gebildet wird, ganz vorwiegend in bestimmten Organen, welche die Annahme einer fötalen Knorpelversprengung besonders nahe legen, es sei nur an

die Eingangs erwähnten Hals-, Mama-, Parotischondrome erinnert.

Aber auch manche homologe Enchondrome scheinen in vielen Fällen auf kongenitalen Ursprung zurückzuführen zu sein, eine Annahme, welche besonders durch den Befund isolierter Knorpelinseln mitten im spongiösen Knochengewebe gestützt wird; auch im Kreuzbein Erwachsener sind schon derartige Knorpelanlagen gefunden worden.

Interessant ist der Gedanke v. Recklinghausen, der bei Beobachtung eines Falles von multipler Chondrombildung an Händen und Füssen in seltenster Ausdehnung und bizarrster Form die sehr wichtige Frage aufwirft, ob es sich hier nicht um Störungen in der ersten Entwickelung des Knochens aus seiner knorpeligen Anlage handeln möchte, um Störungen, deren Grund in einer mangelhaften Entwickelung (Aplasie) der Blutgefässe zu suchen ist. Für letztere sprach, wie Borst mitteilt, „die Anwesenheit der kavernösen Geschwülste, die aus einer excessiven passiven Dilatation der Venen und der ihnen zugehörigen Vasa vasorum entstanden waren; auch für eine mangelhafte Ausbildung des Kapillarsystems innerhalb der erkrankten Bezirke waren Anhaltspunkte gegeben. Die Aplasie des Gefässsystems musste eine richtige Knochenbildung hintanhalten, zumal ja der Ersatz des embryonalen Knorpels durch definitive Knochensubstanz innerhalb der Wachstumsperiode hauptsächlich auf einer reichlichen Vaskularisation beruht.“

Von Wichtigkeit ist schliesslich noch die Frage der Erblichkeit. Dass dieselbe bei der Entstehung

von Enchondromen eine Rolle spielt, ist nicht zu bezweifeln und braucht nur an jene viel zitierten Fälle von Franz Konradi und Familie Pellerin zu erinnern, bei welchen durch drei Generationen multiple Enchondrome und Exostosen an verschiedenen Skeletteilen auftraten. Wie man sich diese erbliche Uebertragung vorzustellen hat, darüber lassen sich nur Vermutungen anstellen. Wahrscheinlich werden nicht Geschwulstkeime übertragen etwa auf dem Wege der Embolie von der Mutter auf den Fötus, sondern es wird nur die Disposition vererbt, so dass jede lokale oder allgemeine Aenderung der Lebensbedingungen und Lebensprozesse geeignet sein dürfte, die betreffende Geschwulstanlage zur Fortentwickelung zu bringen.

Nach diesen Auseinandersetzungen der verschiedenen ätiologischen Erklärungen der Geschwulstbildung, im Besonderen der Chondrome, drängt alles darauf hinaus, neben mitwirkenden äusseren Schädlichkeiten innere Ursachen anzunehmen, die in den Verhältnissen des betreffenden Gewebes oder des ganzen Organismus gelegen sind. Wahrscheinlich ist nach Borst eine „angeborne pathologische Qualität der Zellen und Gewebe die Grundlage für die echten Geschwülste. Die irritativen Einwirkungen müssen ein primär eigenartiges Gewebe treffen, wenn die Folge der Einwirkung eine Geschwulstbildung sein soll.“ Diese Kombination lichtet am besten das Dunkel der Chondrome. Aetiologisch wäre zu unserm Falle zu bemerken, dass hereditär nichts nachzuweisen war, wohl aber ein Trauma als die Geschwulst auslösendes Moment angegeben wurde.

Was wir als letzten Grund solch monströser Tumoren uns vorstellen sollen, darüber lässt die Irritationslehre und Cohnheimsche Embryonaltheorie ebenfalls im Stich.

* * *

Zum Schlusse erfülle ich die angenehme Pflicht, meinem hochverehrten Lehrer Herrn Geheimrat Professor Dr. Ritter v. Angerer für die gütige Ueberlassung des Themas und Uebernahme des Referates, sowie Herren Professor Dr. Dürck und Dr. Gebele für die liebenswürdige Unterstützung bei der Ausarbeitung meinen aufrichtigen Dank auszusprechen.

Literatur.

Deininger, Beitrag zur Exstirpation von Beckenknochengeschwülsten.

Bonorden, Beitrag z. Histogenese d. Chondrome. 1893.

Borst, Lehre von den Geschwülsten. 1903. Bd. II.

Centralblatt der Chirurgie 1902.

Gaspar, Die malignen Tumoren des Beckens. 1896.

Klotz, Enchondrome des Beckens. 1900.

Tillmans, Lehrbuch der Allgemeinen Chirurgie.

Schmaus, Pathologische Anatomie.

Virchow, Die krankhaften Geschwülste. Bd. II.

Zeltner, Ein Fall von Beckenenchondrom. 1898.

Vita.
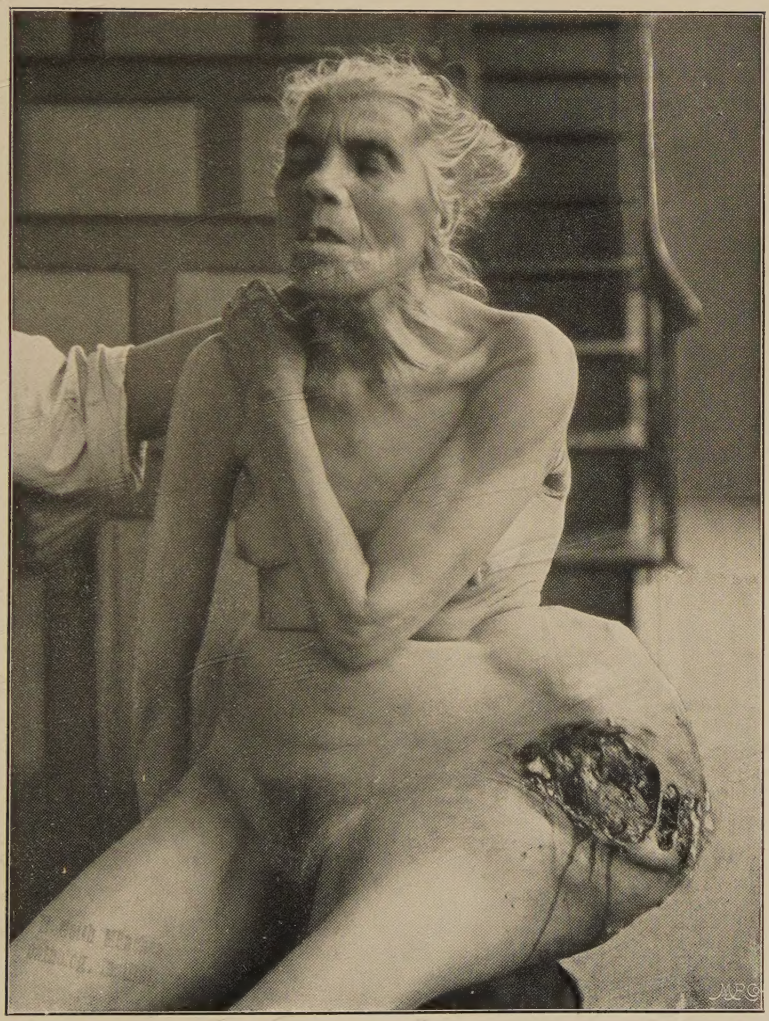
Ich, Leo Dorn, wurde geboren am 30. April 1879 in Hindelang im Allgäu, Bayern, und besuchte dort drei Volksschulklassen. 1889 bezog ich das Gymnasium in Kempten, Allgäu, absolvierte dasselbe 1898. Ich studierte dann zu München und Berlin Medizin. Die ärztliche Vorprüfung bestand ich am 21. Juli 1900 in München und beendete das medizinische Staatsexamen im Juli 1903. Meiner Militärpflicht unter der Waffe genügte ich im Sommer 1899 beim kgl. bayer. Infanterie-Regiment „Kronprinz".